

JBVP地区大会2023 オンラインプログラム

# 「春の消化器祭り」

## 猫の巨大結腸の外科

秋吉 秀保

大阪公立大学大学院獣医学研究科獣医学専攻  
 獣医外科学教室 教授  
 日本小動物外科専門医

1

## コンテンツ

- \*猫の巨大結腸症の原因
- \*診断
- \*治療選択
- \*結腸亜全摘術
- \*術後管理

*Osaka Metropolitan University, Veterinary Surgery*

2

## 猫の巨大結腸症の原因

- \*特発性
- \*骨盤狭窄・骨折
- \*神経原性
- \*マンクスの仙髄奇形
- \*その他（骨盤部の腫瘍など）

*Osaka Metropolitan University, Veterinary Surgery*

3

## 猫の巨大結腸症

*特発性	62%
*骨盤狭窄	23%
*神経原性	6%
*マンクス	5%
*その他	4%

*Osaka Metropolitan University, Veterinary Surgery*

4

## 巨大結腸症

- \*原発性
  - \*特発性
- \*続発性
  - \*骨盤狭窄
  - \*神経原性
  - \*骨盤腫瘍など

*Osaka Metropolitan University, Veterinary Surgery*

5

## 巨大結腸の診断

# ポイント！

特発性（原発性）か？  
 続発性か？  
 見極めること

*Osaka Metropolitan University, Veterinary Surgery*

6

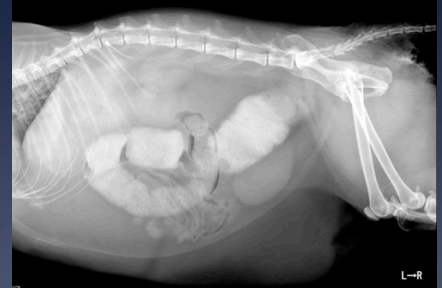## 巨大結腸の診断

- \* 神経学的検査→神経原性？
- \* 臨床病理学的検査→FLUTDなど？
- \* X線検査→骨盤狭窄？骨折？
- \* 超音波検査→腫瘍？
- \* 直腸検査→骨盤・直腸腫瘍など？

Osaka Metropolitan University, Veterinary Surgery

7

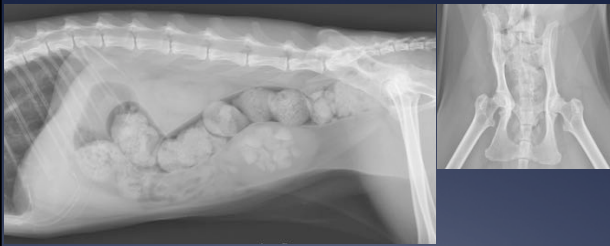## 巨大結腸症（特発性）



Osaka Metropolitan University, Veterinary Surgery

8

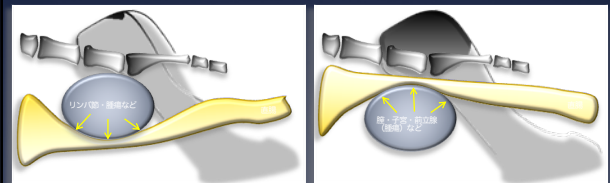
## 巨大結腸症（骨盤狭窄）



Osaka Metropolitan University, Veterinary Surgery

9

## 骨盤内臓器・器官の腫大による下行結腸の圧迫



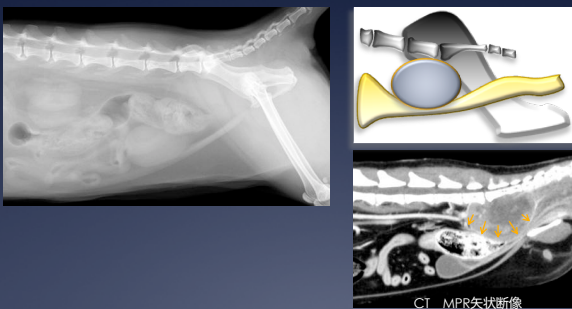
下行結腸背側からの圧迫像  
腸骨リンパ節の腫大  
その他の腫瘍など

下行結腸腹側からの圧迫像  
子宮、膀胱、前立腺、膣、尿道などの腫大

Osaka Metropolitan University, Veterinary Surgery

10

## 背側からの直腸圧迫



Osaka Metropolitan University, Veterinary Surgery

11

## 特発性巨大結腸症 治療選択

- | 初発   | 改善しない   |
|--|---|
| <ul style="list-style-type: none"> <li>* 摘便</li> <li>* 内科的治療</li> <li>* 食事の変更</li> </ul> | <ul style="list-style-type: none"> <li>* 結腸亜全摘</li> </ul> |

Osaka Metropolitan University, Veterinary Surgery

12

## 続発性巨大結腸症 治療選択

骨盤骨折による狭窄

- \* 結腸亜全摘
- \* 骨盤腔の拡大

神経原性

- \* 原疾患の治療
- \* 結腸亜全摘

Osaka Metropolitan University, Veterinary Surgery

13

## 巨大結腸症に対する 内科的治療

- \* ラクツロース
  - \* 1 ml/kg TID or 5ml/day
- \* シサプリド
  - \* 2.5 mg/kg TID~BID

Osaka Metropolitan University, Veterinary Surgery

14

## 結腸亜全摘

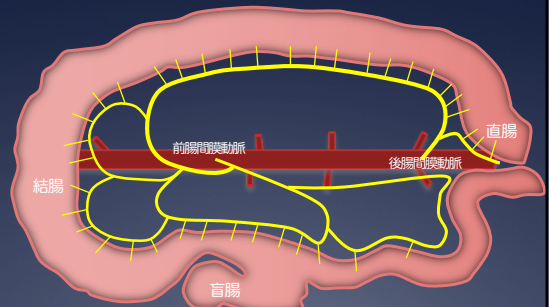
# 外科解剖が 超重要！

血管解剖を理解すれば  
切除して吻合するだけ

Osaka Metropolitan University, Veterinary Surgery

15

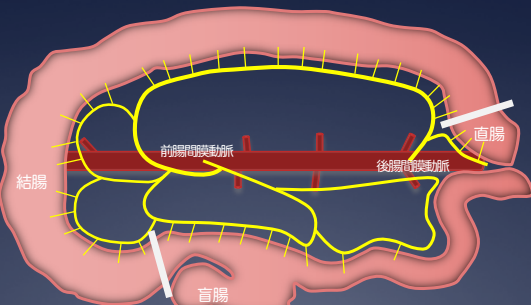
## 結腸の外科解剖



Osaka Metropolitan University, Veterinary Surgery

16

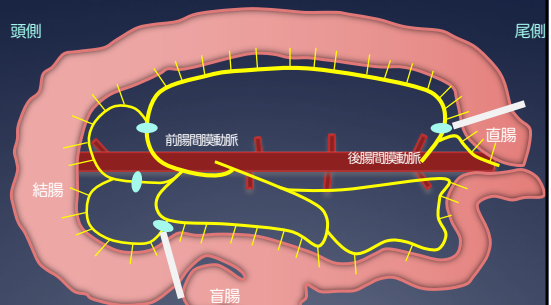
## 結腸亜全摘の切除ライン



Osaka Metropolitan University, Veterinary Surgery

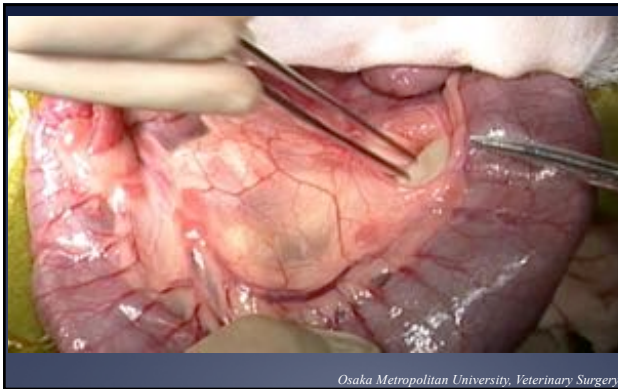
17

## 血管はどこで結紮するの？



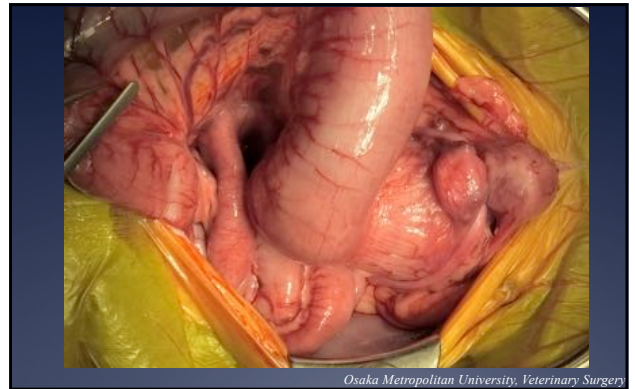
Osaka Metropolitan University, Veterinary Surgery

18



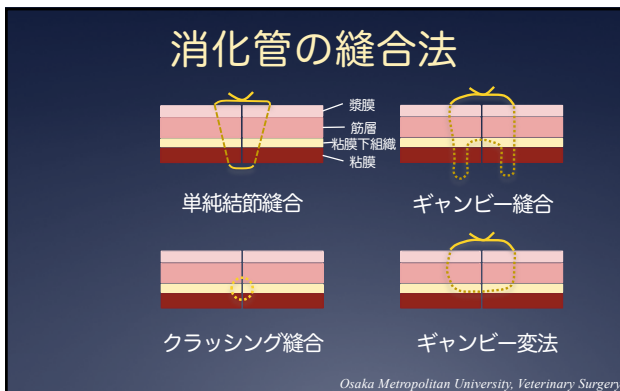
19

Osaka Metropolitan University, Veterinary Surgery



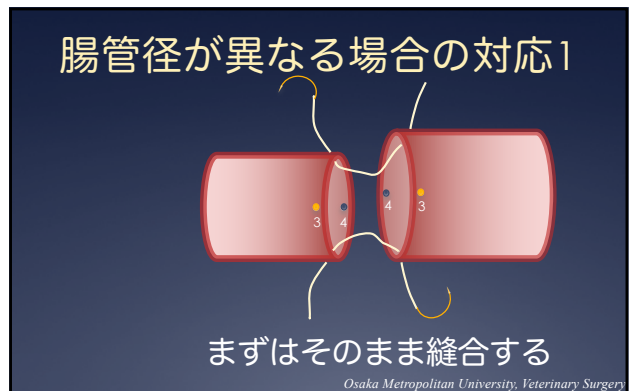
20

Osaka Metropolitan University, Veterinary Surgery



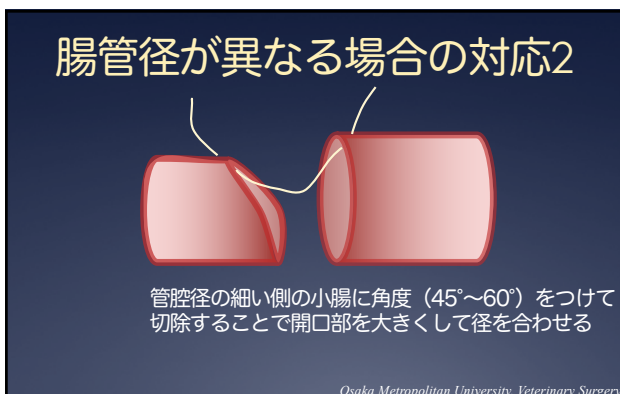
21

Osaka Metropolitan University, Veterinary Surgery



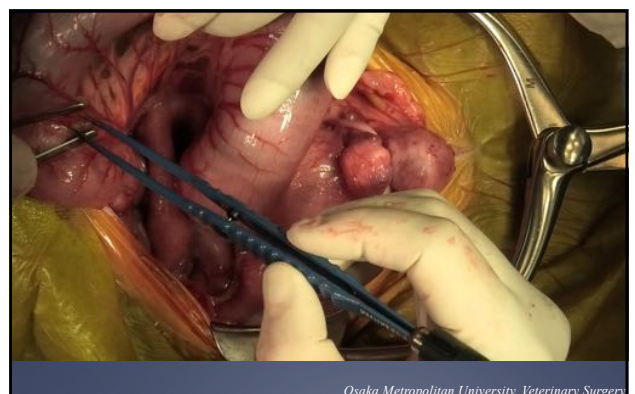
22

Osaka Metropolitan University, Veterinary Surgery



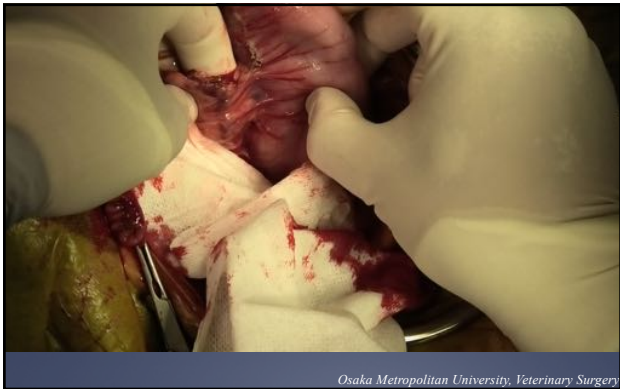23

Osaka Metropolitan University, Veterinary Surgery



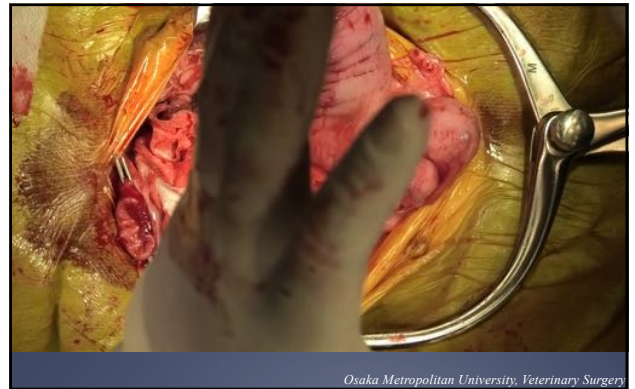24

Osaka Metropolitan University, Veterinary Surgery



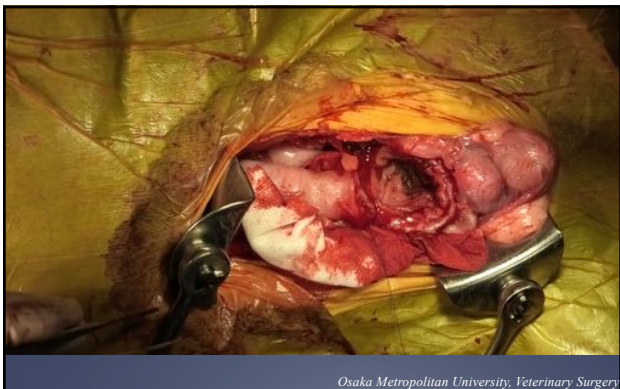25

*Osaka Metropolitan University, Veterinary Surgery*



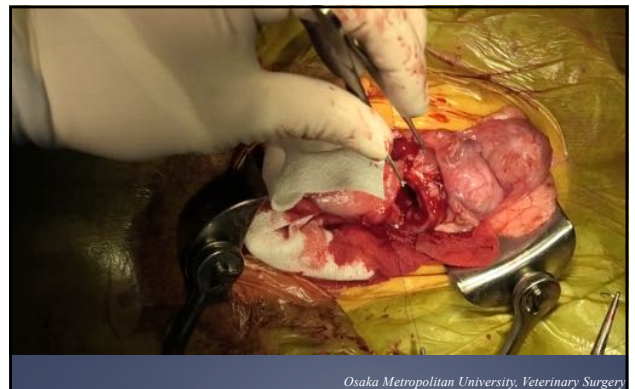26

*Osaka Metropolitan University, Veterinary Surgery*



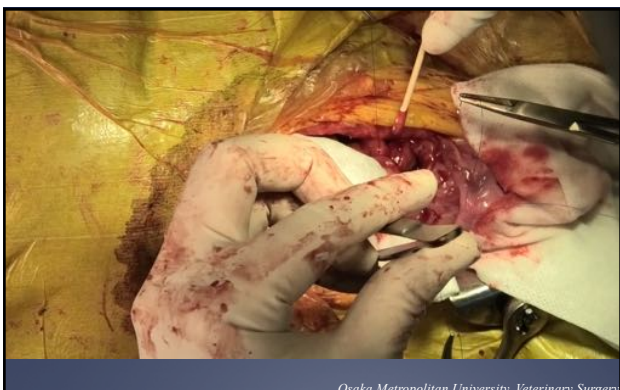
27

*Osaka Metropolitan University, Veterinary Surgery*



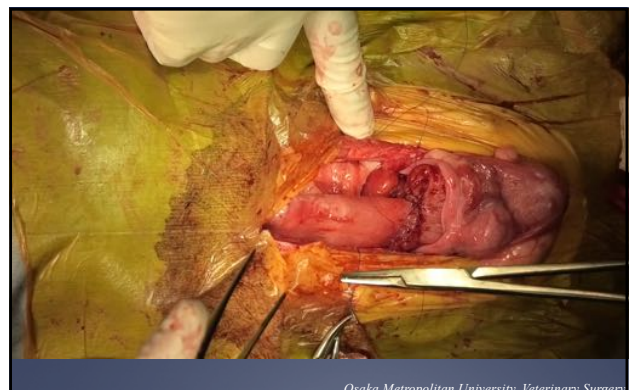28

*Osaka Metropolitan University, Veterinary Surgery*



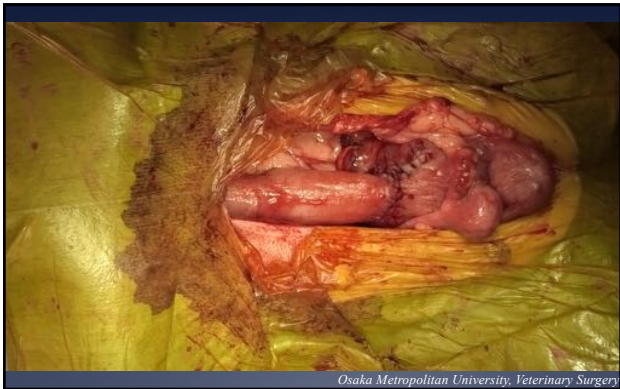29

*Osaka Metropolitan University, Veterinary Surgery*

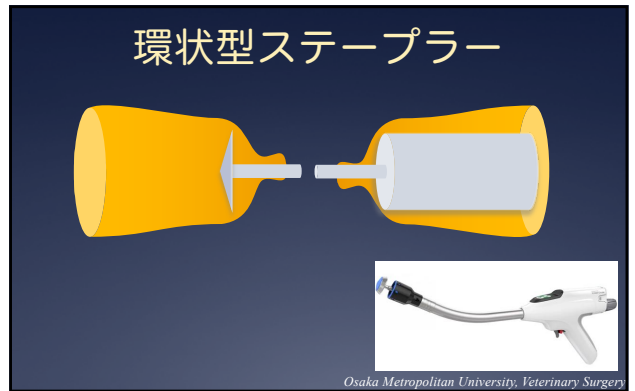


30

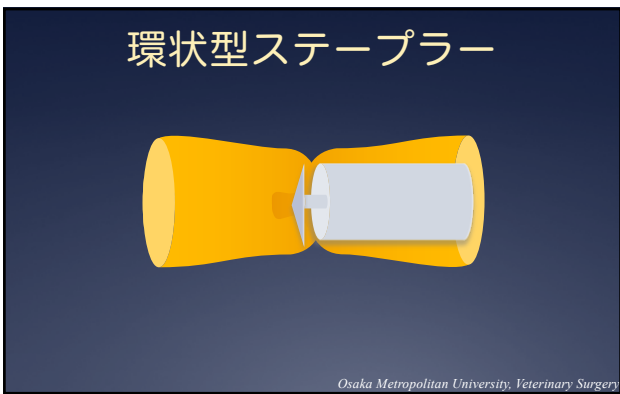
*Osaka Metropolitan University, Veterinary Surgery*



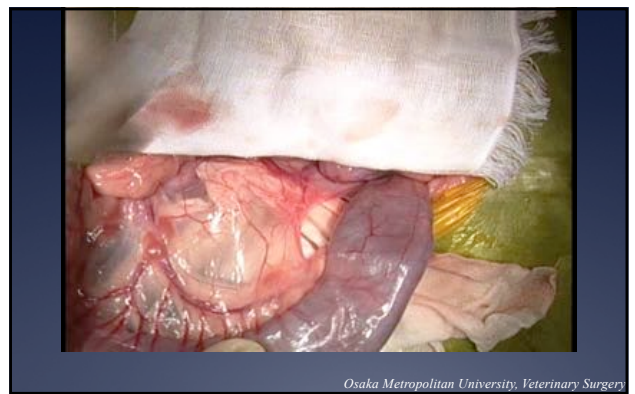31



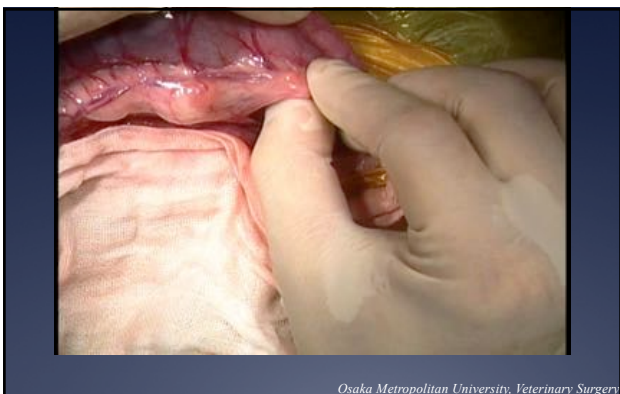32



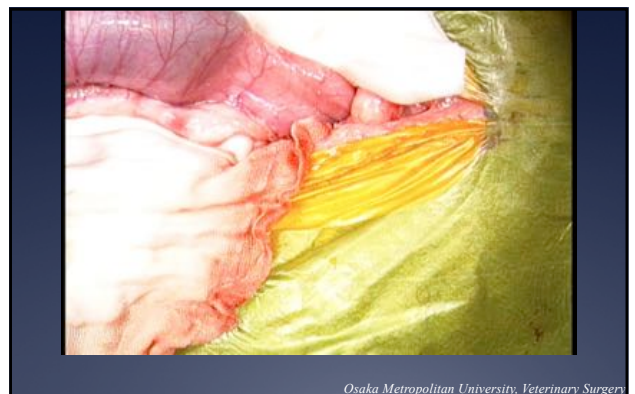33



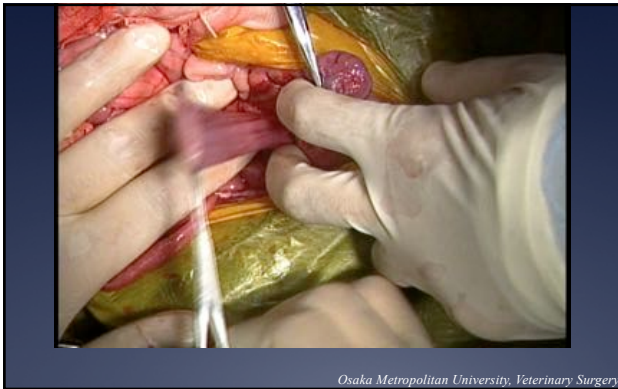34



35



36



37

消化管の手術が終わった後  
絶食は？

- \*24時間？
- \*36時間？
- \*もっと、、、？

Osaka Metropolitan University, Veterinary Surgery

38

機能的腸閉塞

- \*腹部の手術後、腹膜炎
- \*腹部の手術後、運動が回復するまで  
(人)
- \*胃：3～4時間
- \*小腸：5～7時間
- \*大腸：24～59時間
- \*猫でも同様？

Osaka Metropolitan University, Veterinary Surgery

39

術後の離開

- \*素早い再手術
- \*抗菌薬の投与
- \*臓器不全の治療

Osaka Metropolitan University, Veterinary Surgery

40

ご清聴ありがとうございました  
ございました

Thank you so much!

Osaka Metropolitan University, Veterinary Surgery

41