

巨大食道症の治療が大きく変わる？ 犬の巨大食道症を正しく診断し治療する

どうぶつの総合病院 専門医療&救急センター 内科
米国獣医内科学専門医(小動物内科)
アジア獣医内科学専門医(内科)
佐藤雅彦

講演に関連し、開示すべきCOI関係にある
企業などはありません

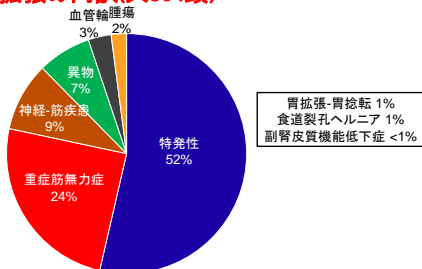
巨大食道症

- 先天性: 食道の蠕動運動を支配する筋・神経の発達異常
ジャーマンシェパード, M.シュナウザーなど
- 後天性: 特発性 vs 二次性

後天性巨大食道症

- 特発性
- 内分泌疾患: 甲状腺機能低下症, 副腎皮質機能低下症
- 多発性筋炎・神経炎
- 重症筋無力症
- その他: 鉛中毒など

持続的な食道拡張の内訳(犬304頭)



Stanley M. ACVIM-forum 2022

後天性巨大食道症と併発疾患

Survey of owners on population characteristics, diagnosis, and environmental, health, and disease associations in dogs with megaesophagus

- 後天性巨大食道症(犬279頭)と診断
 - 併発なし 50.7%
 - 重症筋無力症 19.3%
 - 甲状腺機能低下 8.8%
 - 喉頭麻痺 3.6%

Haines JM et al. Res Vet Sci 2019

後天性巨大食道症の診断アプローチ(過去)

- 稟告・症状の確認
 - 身体検査・神経学的検査
 - CBC/血液化学(CKを含む)
 - 基礎コルチゾール, 甲状腺パネル, 抗AChR抗体
 - 胸部レントゲン(+/-食道造影)
- +/- X線透視下嚥下検査, 食道内視鏡

後天性巨大食道症の診断アプローチ(現在)

- 稟告・症状の確認
 - 身体検査・神経学的検査
 - CBC/血液化学(CKを含む)
 - 基礎コルチゾール, 甲状腺パネル, 抗AChR抗体
 - 胸部レントゲン(+/-食道造影)
 - X線透視下嚥下検査
- +/- 食道内視鏡

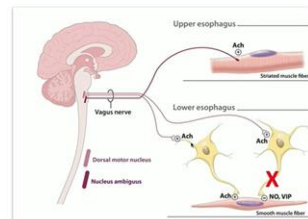
特発性巨大食道症の中に・・・食道アカラシア



- 犬では稀であると考えられていた・・・(1973年の報告)
- 食道アカラシア: 下部食道括約筋の弛緩障害
先天性および後天性
下部食道括約筋を支配する
筋層間神経叢の変性

食道アカラシア

- 抑制性神経障害



Park W. et al., Am J Gastroenterol 2005

食道アカラシア(ヒト)

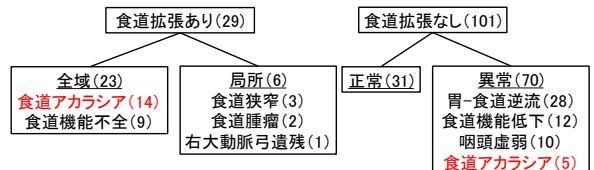
- 下部食道括約筋(LES)の弛緩不全による通過障害および食道体部の蠕動障害を認める食道運動機能障害
- 発生率は年1.6-1.8人/10万人と報告:性差なし, 年齢と共に増加
- 症状: 嚥下障害, 胸焼け, 胸痛, 吐出, 体重減少

Sami et al. Aliment Pharmacol Ther. 2014

食道アカラシア(犬)

Videofluoroscopic swallow study features of lower esophageal sphincter achalasia-like syndrome in dogs

- X線透視下嚥下検査を実施(n=130)



Grobman ME. et al., JVIM 2019

食道アカラシア:診断

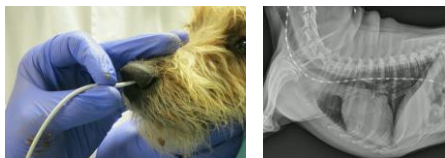
- 高分解能マンOMETRY(ゴールドスタンダード)
- X線透視下嚥下検査
- X線造影検査:透視が難しい場合

高分解能マンOMETRY

- ≥ 25 個の圧センサーを備えたマンOMETRY
- 軟口蓋から胃までの連続的な運動機能を評価できる
- 従来のマンOMETRY(圧センサー3-5個)と比較して診断率が高い

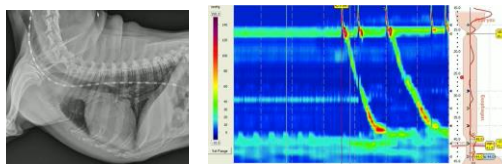


高分解能マンOMETRY



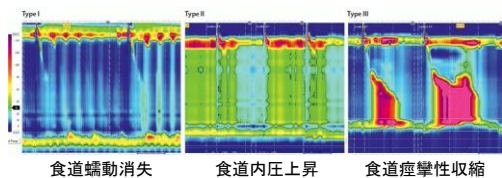
Stanley M. ACVIM-forum 2022

高分解能マンOMETRY:正常



Stanley M. ACVIM-forum 2022

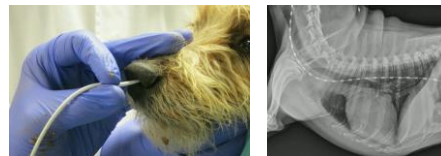高分解能マンOMETRY:食道アカラシア(人)



Stanley M. ACVIM-forum 2022

高分解能マンOMETRY

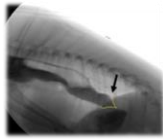- センサーが高価(約2,000万円)で現状無理



Stanley M. ACVIM-forum 2022

X線透視下嚥下検査

- 嚥下時に下部食道括約筋が開かない
- 下部食道括約筋付近のBird beak (鳥のくちばし)
- タイプ分けもできる可能性



Type I: 一次蠕動*および二次蠕動**の完全欠如
 Type II: 一次蠕動および二次蠕動が弱い

Type III: 遠位1/3食道付近で強い蠕動や収縮

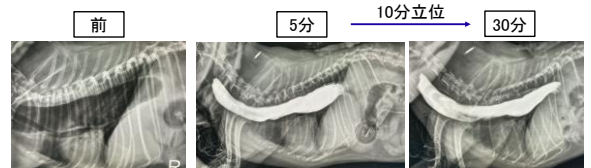
*水や食事の咽頭から近位食道付近での勢いのある蠕動

**食道拡張による刺激からの蠕動(非飲食時で評価)

Grobman ME. et al., JVIM 2019

単純X線造影検査

- 嚥下時の食道～下部食道括約筋の機能評価はできないが長時間経っても胃内に入っていない場合は疑わしい



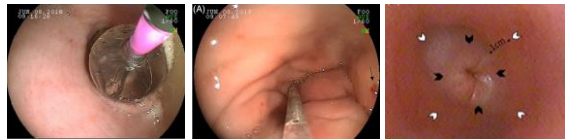食道アカラシア:治療

- 拡張&ボツリヌス毒素注射
- 外科的(内視鏡下)筋切開&噴門形成術
- シルデナフィル

拡張&ボツリヌス毒素注射

Mechanical dilation, botulinum toxin A injection, and surgical myotomy with fundoplication for treatment of lower esophageal sphincter achalasia-like syndrome in dogs

- 食道アカラシアと診断した14例に対し機械的拡張術+ボツリヌス毒素A(BTA)注入



バルーン拡張またはブジー挿入

BTA(40 U/mL)をLES周囲の8部位(4 U/部位)に投与

Grobman ME. et al., JVIM 2019

拡張&ボツリヌス毒素注射

Mechanical dilation, botulinum toxin A injection, and surgical myotomy with fundoplication for treatment of lower esophageal sphincter achalasia-like syndrome in dogs

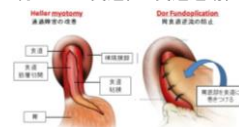- 再診(21日; 14-25日)ではオーナーの主観的な臨床的改善は100%治療前後で体重、BCS、吐吐頻度に有意差
- 合併症は2例で報告された。
誤嚥性肺炎(1例)
IV型食道ヘルニア(1例)
- 効果の持続時間の中央値は40日(17-53日)

Grobman ME. et al., JVIM 2019

外科治療

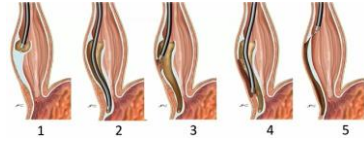
Mechanical dilation, botulinum toxin A injection, and surgical myotomy with fundoplication for treatment of lower esophageal sphincter achalasia-like syndrome in dogs

- 機械的拡張+ BTAで一次改善した6症例に対し筋切開術+噴門形成術を実施
- フォローアップ期間(中央値7ヶ月; 1-21ヶ月)は全症例で改善維持
- 2例は術後6ヶ月後の再VFSSで食道径と食道運動性の改善を認めた。



Grobman ME. et al., JVIM 2019

内視鏡下筋切開術

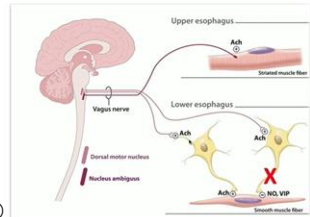


1. 食道粘膜下に侵入
2. 粘膜下にトンネル形成
3. 下部食道括約筋より約7cm上部から筋切開
4. 筋切開終了
5. クリップ

Stanley M. ACVIM-forum 2022

シルデナフィル

シルデナフィル
↓
PDE-5阻害
↓
cGMP ↑
↓
NO ↓
↓
平滑筋弛緩
(下部食道括約筋含む)



巨大食道症とシルデナフィル

Sildenafil improves clinical signs and radiographic features in dogs with congenital idiopathic megaesophagus: a randomised controlled trial

- 先天性巨大食道症21例 (6つのケネル由来, ≤50日齢)
- シルデナフィル 1 mg/kg/bid vs プラセボ 2週間治療
- In vitroでシルデナフィルが犬の下部食道括約筋を弛緩

Quintavalla F. et al., Vet Rec 2017

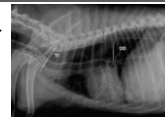巨大食道症とシルデナフィル

Sildenafil improves clinical signs and radiographic features in dogs with congenital idiopathic megaesophagus: a randomised controlled trial

- 15日目の結果 (平均)

	シルデナフィル	プラセボ
吐出回数/日	4.58→0.17	5.0→1.44
体重増加 (%)	79.8	53.4
食道/胸郭比	0.97→0.24	0.98→1.1

- 治療終了後1ヶ月目も吐出回数増加なし



Quintavalla F. et al., Vet Rec 2017

巨大食道症とシルデナフィル

A randomized crossover study of compounded liquid sildenafil for treatment of generalized megaesophagus in dogs

- 後天性巨大食道症10例
- シルデナフィル 1 mg/kg/bid vs プラセボ 2週間治療
- 液体に溶かしたシルデナフィルのみだと胃に到達しないことも

Mehain SO. et al., AJVR 2022

巨大食道症とシルデナフィル

A randomized crossover study of compounded liquid sildenafil for treatment of generalized megaesophagus in dogs

- 1週間の吐出回数 (中央値)

	シルデナフィル	プラセボ
吐出回数(週)	6.5 → 3.5	6.5 → 4.0
体重増加 (%)	2.35	2.38

- 食道通過時間の明らかな改善なし

Mehain SO. et al., AJVR 2022

巨大食道症とシルデナフィル

- 効果の差は…

病態: アカラシア (type II or III) vs 食道機能不全

投薬方法

個体差?

巨大食道症とシルデナフィル

- シルデナフィルの下部食道括約筋に対する効果

人: 投薬後10分~1時間

犬: 不明だが最高血中濃度は1~2時間, 半減期3~5時間で人と同様に投薬後10分~1時間程度の可能性

- シルデナフィルは粉にして水など5 mLと投薬, 立位保持 → 5~10 mL程度のペースト食 → 投薬後20分後くらいから食事

M. シュナウザー, 9歳, 避妊雌

- 既往歴
 - 慢性腸症
 - 甲状腺機能低下症
 - 尿道括約筋機能不全
- 紹介時治療
 - 低アレルギー食
 - レボチロキシナトリウム
 - マロピタント
 - ゾニサミド

問診&身体検査

- 食欲 100%, 活動性 20%
- 1日に何度も吐き戻す, 同時に発作様症状を認める, 下痢は認めない
- 身体検査所見
 - BW 5.9 kg, BT 38.2 °C, HR 96 /min, RR 24 /min
 - BCS 2/9, MCS 中程度減少



- 吐き戻し時に腹部緊張を伴わない → 吐出
- 発作様症状は吐き戻し時のみ認めている → 神経調節性失神疑い

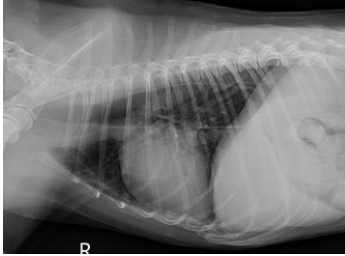
問診&身体検査

CBC	
RBC	643 × 10 ⁴ /μL
HGB	14.9 g/dL
PCV	45 %
WBC	14,000 /μL
Seg	11,900 /μL
Band	0 /μL
Eos	140 /μL
Mono	560 /μL
Lym	1,400 /μL
Baso	0 /μL
PLT	46.4 × 10 ⁴ /μL

生化学	
BUN	8.0 mg/dL
Cre	0.49 mg/dL
ALT	50 U/L
ALP	101 U/L
TP	6.8 g/dL
Alb	3.1 g/dL
TG	>500 mg/dL
Tcho	232 mg/dL
CPK	140 U/L
CRP	2.4 mg/dL

画像検査

- 腹部超音波検査異常なし

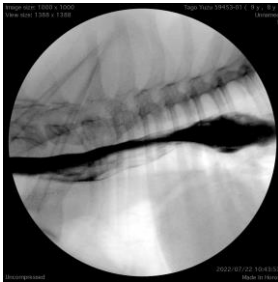


追加検査

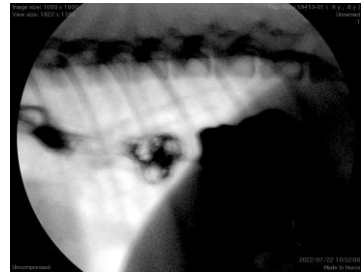ホルモン検査		参考値
cortisol	2.7 µg/dL	1.0-6.0
T4	3.8 µg/dL	1.0-4.0
TSH	0.01 ng/mL	0.05-0.42

その他		参考値
AchR抗体	0.01 nmol/L	0.0-0.6

X線透視



X線透視



方針

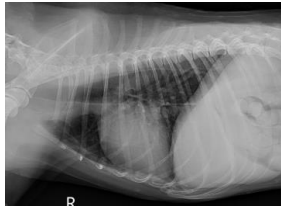
- 食道アカラシア (Type II or III?)
- 上部内視鏡により狭窄や腫瘍を除外するか相談
- 食道アカラシアとしてシルデナフィル治療を選択

経過

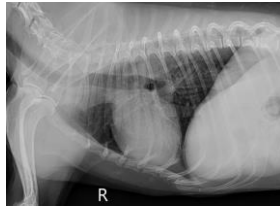- マロピタント、ゾニサミドは休薬
- シルデナフィル 0.8 mg/kg, TID (服用前に粉砕, 水に混ぜて服用)
- 食事はドライフードに水を加えペースト状にして給餌
- 食後は15分程度立位保持を
- 服用直後より吐出頻度は減少 (毎日→1回/2週間)
- 同時に発作様症状も消失



経過



治療前



治療後

まとめ

- 巨大食道症: 食道機能不全 or 食道アカラシア
- X線透視を用いた嚥下検査で区別
- アカラシアであれば下部食道括約筋への治療が適応

