

周術期管理に知っておくと便利な 消化のメカニズム

酪農学園大学 伴侶動物外科ユニット
教授 鳥巢 至道
JBVP学術顧問



こんな時は、どう考えますか？



胃液と泡のみ

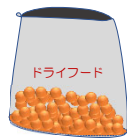


フードの形のない
吐物

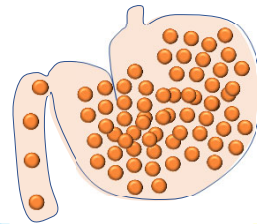
フードの形がある嘔吐物

ペットフードに関する基礎知識を再確認！

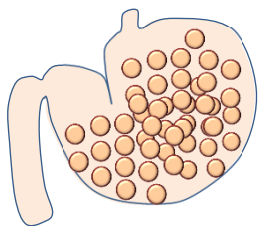
- ドライフードは、何時間で胃の中からなくなりますか？
 1. 3-5時間
 2. 6-8時間
 3. 10-12時間
 4. それ以上



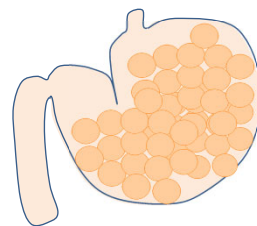
胃の基本的な話

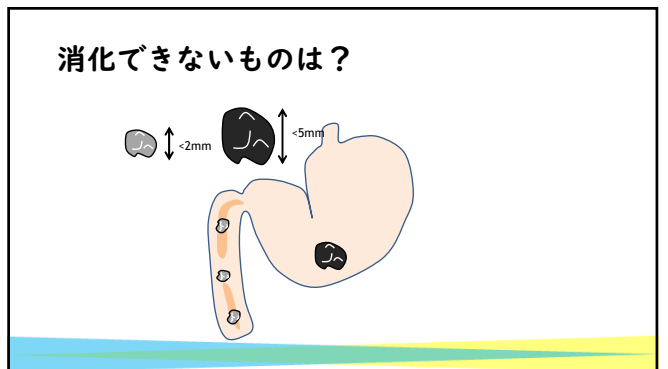
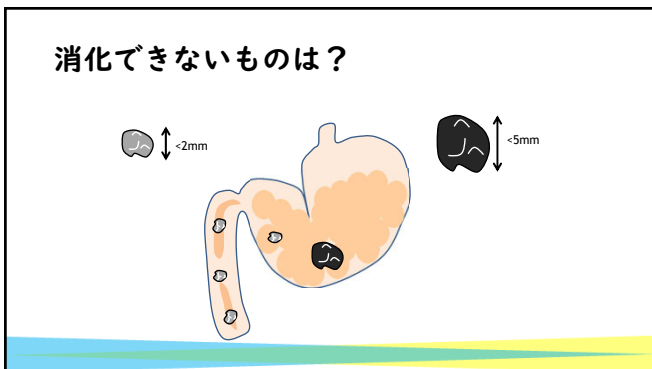
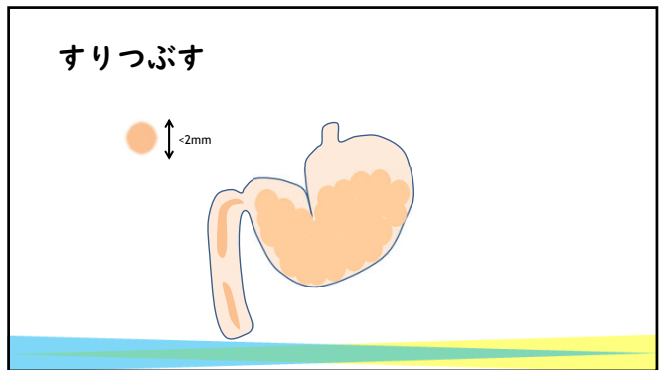
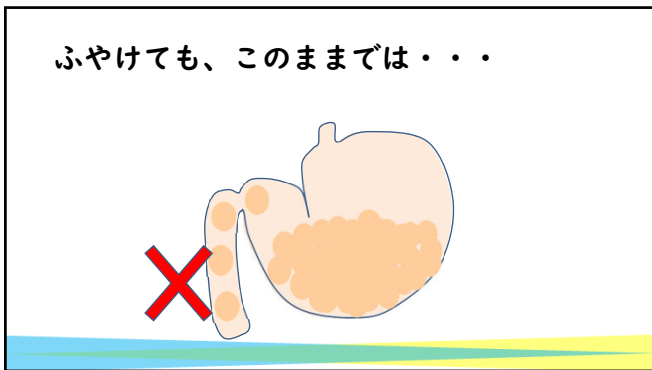
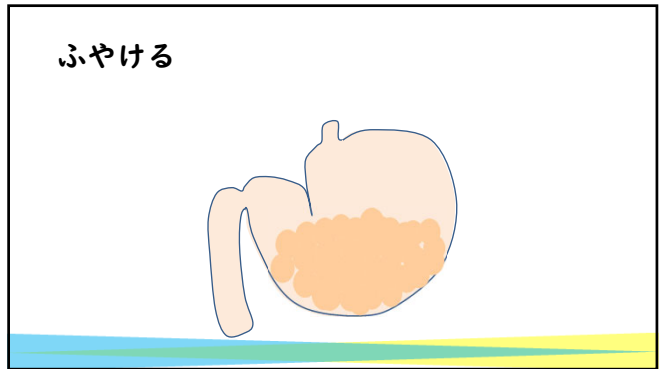
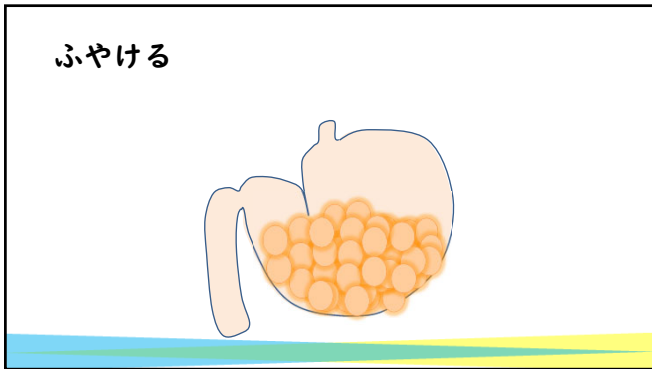


ふやけていく

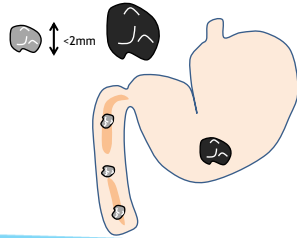


ふやける

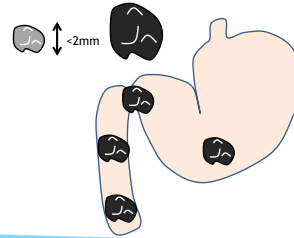




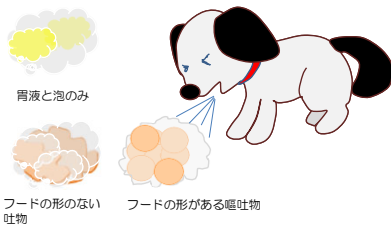
胃のクリーンナップ作用



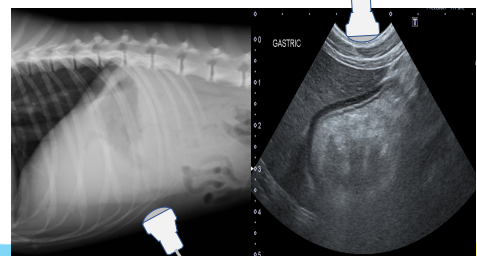
胃のクリーンナップ作用



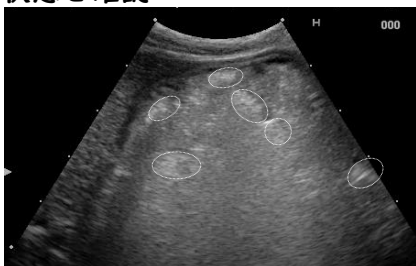未消化物が出てきたからって、
消化が悪いわけではないかも



胃と胆嚢の超音波検査は、立位で・・・

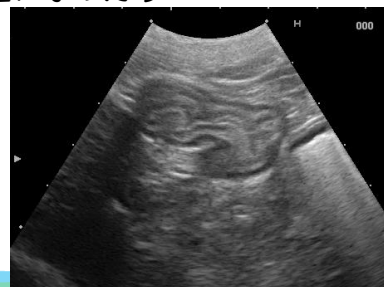

消化状態を確認

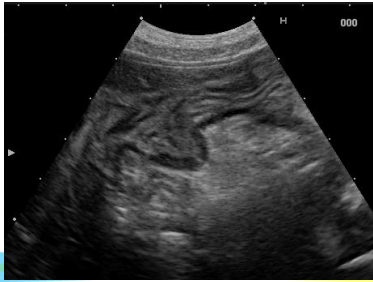

一般食のフード食後12時間

胃が空になったら

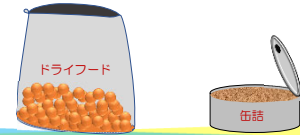


胃が空になったら・・・



ペットフードに関する基礎知識を再確認！

- ドライフードとウェットフードでは、どちらが早く胃が空になる？
 1. ドライフード
 2. ウェットフード



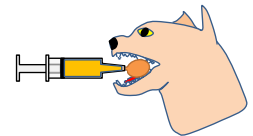
実際のデータ

- A社の消化器用フード
 - ドライフード 10-12h
 - ウェットフード 12-25h (中央値16.5h)
- B社の消化器用フード
 - ドライフード 10-12h
 - ウェットフード 15-17h

つまり、
ウェットフードの方が
胃排出時間は遅い傾向にあった

それでもダメなら・・・


- 強制給餌
 - ストレスはかかる
 - 口の中に食事を入れる！
 - これは大切！⇒ネオフォビア（新規恐怖症）を克服するためにも重要
- チューブフィーディング
 - いろいろありますよ



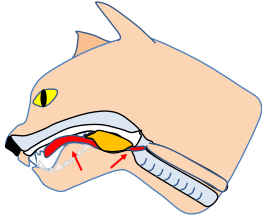
強制給餌でこんなことはありませんか？

- バリウム造影で誤嚥をさせてしまった。
- 強制給餌で誤嚥をさせてしまった。
- 強制給餌中に失神したりエマージェンシーになった

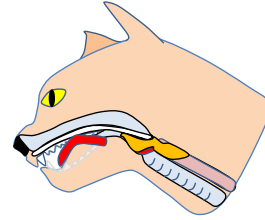
経口摂取時の咽頭の動き



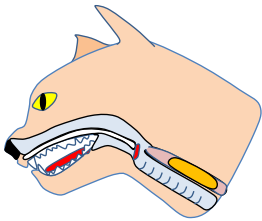
経口摂取時の咽頭の動き



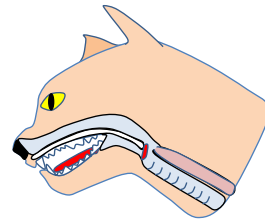
経口摂取時の咽頭の動き



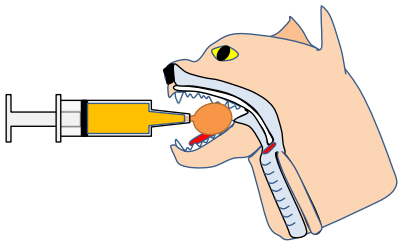
経口摂取時の咽頭の動き



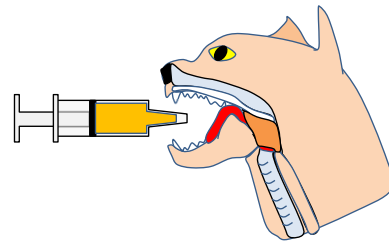
経口摂取時の咽頭の動き



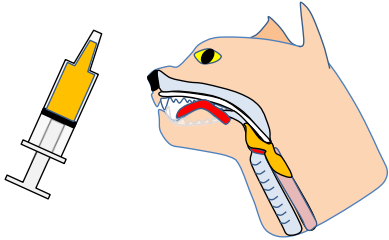
強制給餌のポイント



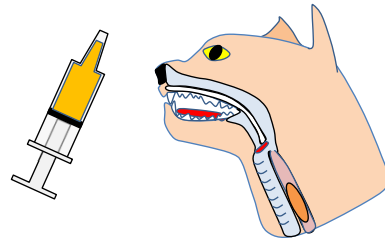
強制給餌のポイント



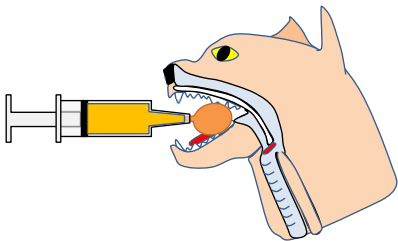
強制給餌のポイント



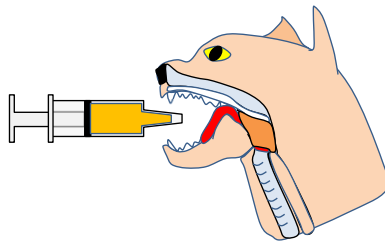
強制給餌のポイント




強制給餌にありがちなトラブル



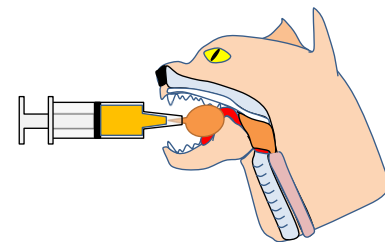
強制給餌にありがちなトラブル



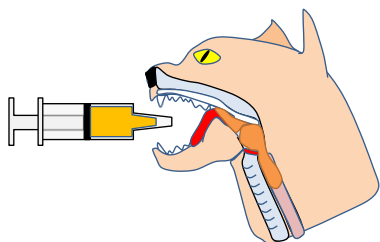
強制給餌にありがちなトラブル



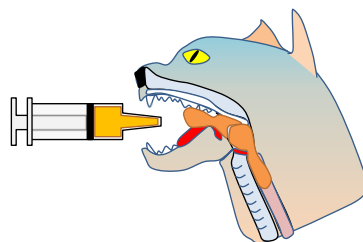
強制給餌にありがちなトラブル



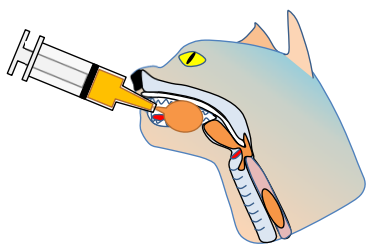
強制給餌にありがちなトラブル



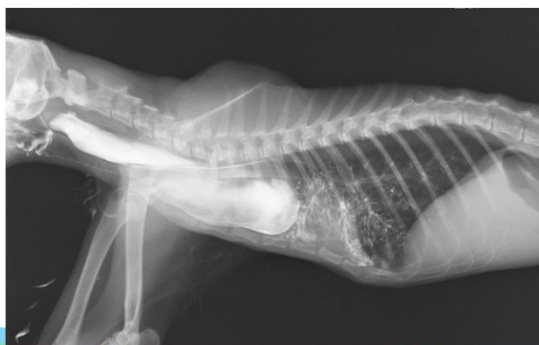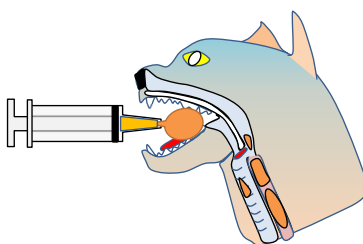
苦しいから口を閉じるけど・・・



まだ入れられると・・・



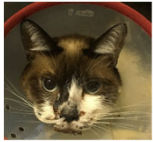
誤嚥しますよ！



では、
具体的なケースで考えよう！



症例：リオ



- 猫、mix、3歳8ヶ月、去勢済、3.58 kg
- 主訴
 - 体重減少 1ヶ月前4.65 kg
 - 食欲廃絶
 - 嘔吐あり 空腹時や強制給餌後に吐く

紹介状では・・・

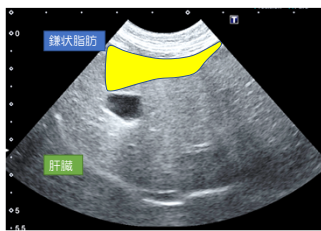
強制給餌を行っているが、黄疸が進行してくる
いよいよ調子が悪くなってきた・・・

T-Bil (mg/dl)	10/28	11/1
	4.6	6.1

血液検査（初診時）

CBC		生化学	
WBC	27777 / μ L	NH ₃	59 μ g/dL
RBC	6.45 $\times 10^6$ / μ L	ALT	307 Mg/dL
HGB	9.0 g/dl	ALP	1588 mg/dL
PCV	27 %	GGT	1 mg/dL
Plate	250 $\times 10^3$ / μ L	GLU	136 mg/dL
凝固系		TBIL	5.5 Mg/dL
PT	8.7 Sec	LIP	25 U/I
APTT	39.5 Sec		
FIB	96 mg/dl		

超音波検査

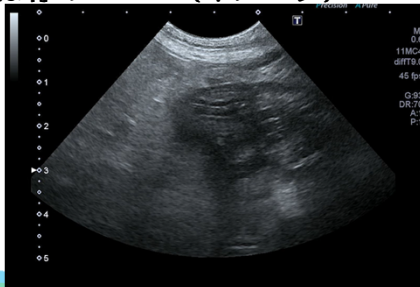

鎌状脂肪よりも肝臓の方が高エコー

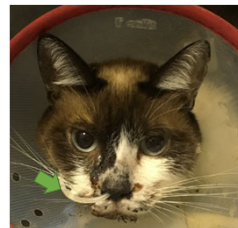治療は？

- 肝リポドーシスのジレンマ
 - 強制給餌すれば良いけど、強制給餌しても吐く
- だんだん強制給餌を嫌がるようになる
- マロピタントで激しい吐き気はコントロールできるが、吐くので1日必要カロリーは入れられない
- 高アンモニア血症になってきた
- 当然メトロプラミドは皮下投与や経口で使用している

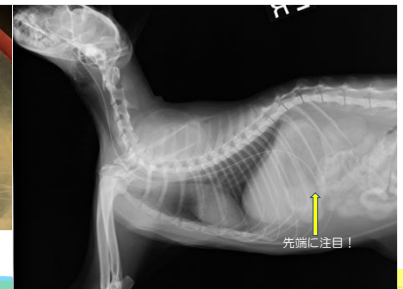
まずは胃のエコー（イメージ）



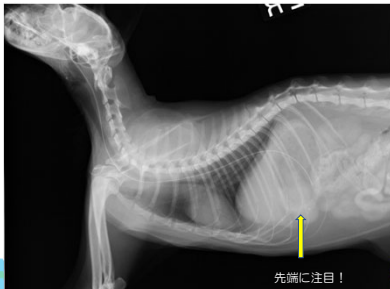経鼻カテーテルによる食餌管理



カテーテルは、8Fr！
先端は切ってくださいね！
長さは、最低限の長さに！



経鼻カテーテルによる食餌管理

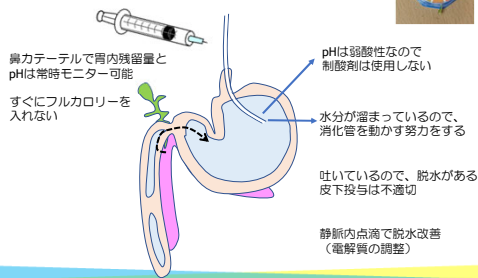


嘔吐の治療戦略は？

- 各種検査
- 画像での評価
 - 胃内に液体の貯留
 - 経鼻胃管の設置
 - 胃液の回収：pHの測定 → pH:5.4
 - 血液検査
 - 黄疸（肝リピドーシスを疑う）



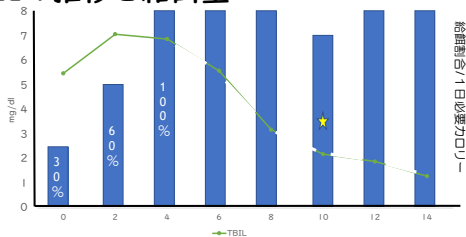
周術期の嘔吐の治療戦略は？



鳥巢の初期治療は？

- 制吐剤
 - マロピタント
 - メトクロプラミド
- 消化管運動改善
 - メトクロプラミド CRI（作用時間が短いため）
- 点滴
 - アミノ酸点滴
 - 生理食塩水 or 乳酸化リンゲル
 - ビタミン剤+L-カルニチン
 - BCAA製剤
- 強制給餌
 - リキッドタイプのフード（RERの25~30%）を4~6回に分けて投与
 - 消化管の運動が改善してきたら、徐々に増量する
 - Vercure Liv.

TBILの推移と給餌量

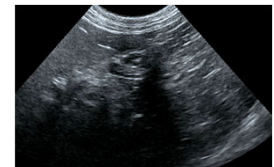
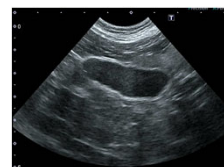
★ 消化管が動き始めて、脱水も改善できたら点滴をSTOP
メトクロプラミドのCRIもストップした
退院に向けて、内服薬で管理を開始

メトクロプラミドのCRIをSTOPしたら 消化管の運動性が悪そうなので、 胃の超音波検査を実施

食後3.5時間

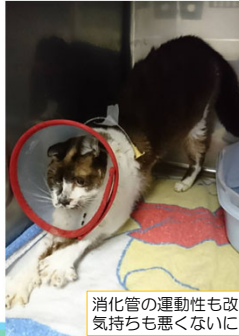食後5時間



満腹

モサプリドの追加投与

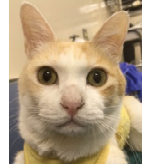
空腹



消化管の運動性も改善してきたし、
気持ちも悪くないにゃ！

症例：ちゃたろう

日本猫(8歳、去勢雄、BW 4.1 kg)



主訴

元気食欲なし、嘔吐 (pH: 試験紙で2~3)

ガストリノーマ (内科治療継続中)

ファモチジン 20mg/head TIDで管理中 (通常の6倍量)

胃瘻チューブで管理中

身体検査所見

T:38.7 °C、HR:170 bpm、黄疸あり、脱水 (7%)

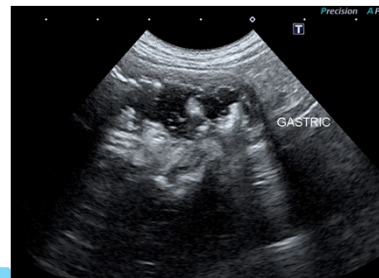
超音波検査所見

胃内に食物がうっ滞

血液検査所見 (初診)

Chem	結果	単位	Chem	結果	単位
RBC	8.1 × 10 ⁶	/μl	BUN	14.9	mg/dl
PCV	36	%	Cre	1.1	mg/dl
Hb	12.7	g/dl	ALT	930	U/L
WBC	29600	/μl	ALP	145	U/L
Band	592	/μl	GGT	12	U/L
Seg	25456	/μl	Glu	182	mg/dl
Lym	888	/μl	TP	10.8	g/dl
Mono	2358	/μl	LIP	24	mg/dl
Eosin	296	/μl	Na	147	mEq/l
Plate	249 × 10 ³	/μl	K	3.3	mEq/l
黄疸指数	4~6		Cl	100	mEq/l
TBIL	0.7	mg/dl			

超音波検査



方針 (初診時~)

- 消化管の運動性低下・嘔吐
 - 消化管を動かす薬の投与
 - 制吐剤
- 黄疸
 - 血検と超音波より胆管肝炎を疑う
 - 抗生剤の投与
- ガストリノーマの治療は継続

投薬

- 消化管の運動性低下
 - 消化管運動の促進
 - ✓モサプリド 0.5 mg/kg p.o BID
 - ✓メトクロプラミド 1 mg/kg/day CRI
- 黄疸
 - 胆管肝炎を疑う
 - ✓ミノサイクリン 10 mg/kg p.o BID
 - ✓ウルソ 10 mg/kg p.o BID
- その他
 - ✓マロピタント 1 mg/kg s.c SID
 - ✓ファモチジン 20 mg/head TID

*投薬・食事は胃チューブより投与

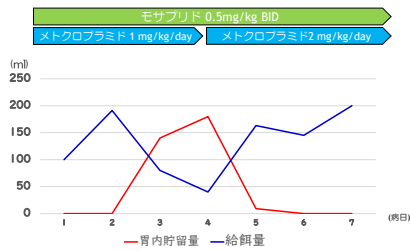
経過（～第3病日）

- 胃から食事がほとんど流れず…
 - メトクロプラミド 1 mg/kg/day
 - モサプリド 0.5 mg/kg BID
- 黄疸
 - T-Bilの悪化
 - ・初診時:0.7 mg/dl→第3病日:2.8 mg/dl
 - 抗生剤をミノサイクリン→メロペネム13mg/kg TIDに（第3病日）

胃瘻チューブを入れている場合は・・・

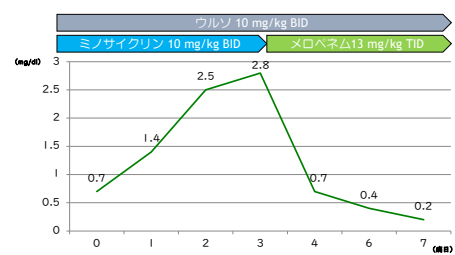


胃内に残留していた食物と給餌量の推移



*第0病日まで絶食
*1日当たりの流動食100～150 mlを投与

T-Bilの推移



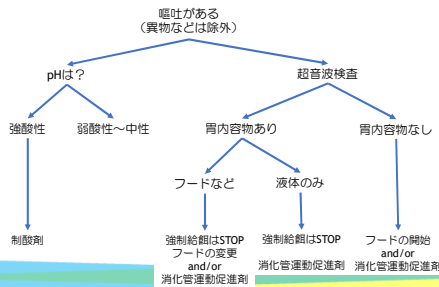
経過（～第5病日）

- 胃から食事がほとんど流れず…
 - メトクロプラミド 1→2 mg/kg/dayに（第5病日）
 - モサプリドは0.5 mg/kg BIDで継続
- 黄疸
 - T-Bil
 - ・初診時:0.7 mg/dl→第3病日:2.8 mg/dl
 - 抗生剤をミノサイクリン→メロペネム13mg/kg TIDに（第3病日）

まとめ

- 消化管の動きが悪い
 - 胃内に食物が貯留しているか確認する
 - ・必要に応じて制吐剤も使用
 - 消化管運動を促進させる
 - ・プロナミド、プリンペランなど
 - ・消化管が動かなければ薬用量上げるのもOK
- 胆管肝炎
 - 適切な抗生剤の選択

消化のメカニズムを理解した嘔吐治療の新戦略は？



膵臓は、消化の要！

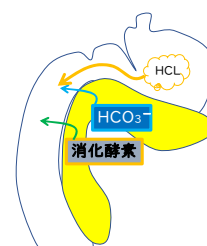
- 膵液の成分
 - 炭水化物分解酵素 アミラーゼ
 - たんぱく質分解酵素 トリプシンやキモトリプシン
 - 脂肪分の分解酵素 膵液リパーゼ
 - 胃酸の中和 重炭酸

医学領域では・・・

- 経静脈的な栄養の投与 (TPNやPPN)
 - 三大栄養素は、膵外分泌刺激に対して安全で、グルコース、アミノ酸とオリゴペプチド、脂肪のいずれも膵外分泌を刺激しない*1,2
- 空腸投与は？
 - グルコース、たんぱく質やアミノ酸の空腸投与による膵外分泌刺激はわずか*3,4
 - 脂肪投与は、近位空腸であれば膵外分泌刺激はわずか

*1Niederer C, Sonnenberg A, Erckenbrecht J. Dig Dis Sci 30: 445-455, 1985.
 *2Klein E, Shnebaum S, Ben-Ari G, Dreiling DA. Am J Gastroenterol 78: 31-33, 1983.
 *3McArdle AH, Echave W, Brown RA, et al. Am J Surg 128: 670-674, 1975.
 *4Grant JP, Dovey-McCree J, Snyder FJ, J. Forester. Entero Nutr. 11: 302-304, 1987.

意外と知らない重炭酸の重要性



基礎生理
 重炭酸は膵臓から分泌される
 十二指腸以下の消化管内pHを至適アルカリ環境にする
 消化酵素が活性化する

慢性膵炎になると
 重炭酸分泌の減少
 十二指腸のpHが上昇しないためリパーゼが通常より急速かつ完全に失活される
 胆汁酸が変性し、脂肪の吸収が障害
 微量元素の吸収にも障害が出る

慢性膵炎の栄養学

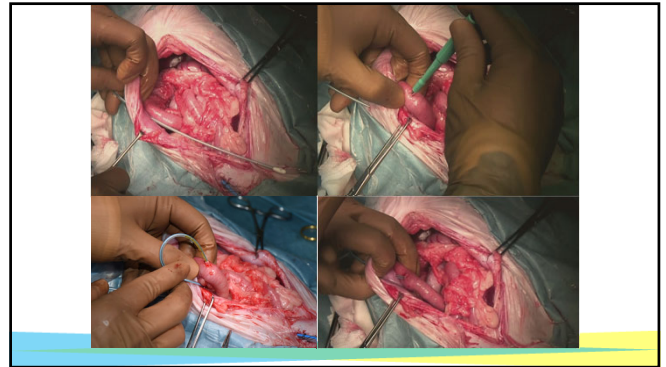
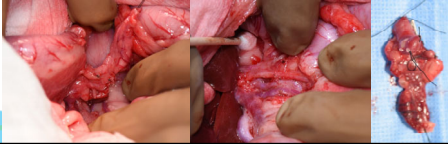
- 慢性膵炎だと・・・
 - 重炭酸の分泌能が低下 → 制酸剤の投与
 - 消化能力の低下 → 消化酵素の過剰投与
一般的な投与量の3～10倍量
 - 胆汁酸の変性？ → ウルソンの投与？
 - 微量元素やビタミンの吸収不足 → Vercure Bow.など

消化酵素剤

- パンクレアチン
 - プロテアーゼ：たんぱく質の分解
 - アミラーゼ：でんぷん（炭水化物）の分解
 - リパーゼ：脂肪を分解
- リパクレオン（高力価パンクレアチン製剤）
 - プロテアーゼ：パンクレアチンの約7倍
 - アミラーゼ：パンクレアチンの約6倍
 - リパーゼ：パンクレアチンの約8倍
 - 【薬用量 100～200mg/kg 毎食】

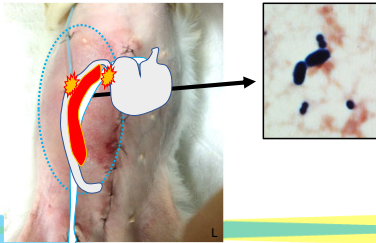
重症例：ナナ

- チワワ、避妊メス、9歳、体重：4.4 kg
- 既往歴なし
- 手術
 - インスリノーマ（膵左葉全摘出術）
 - 手術中に経皮-十二指腸チューブを設置



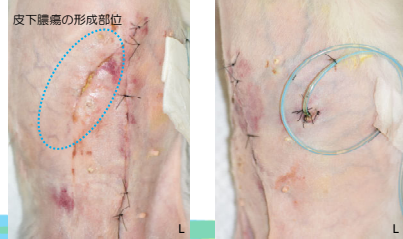
十二指腸チューブの弊害

- チューブの傷口の感染



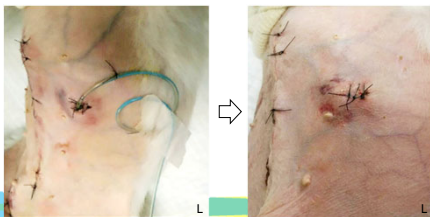
チューブ抜去し、デブリード、 経胃-十二指腸チューブに変更

- チューブの傷口

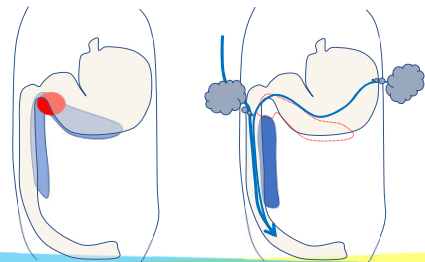


しかし、また感染

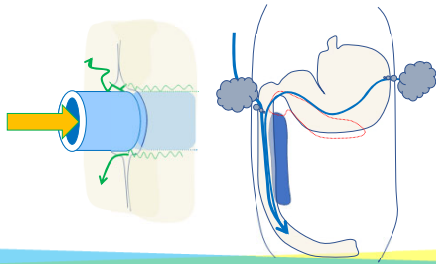
- チューブの傷口が盛り上がり、膿が出る
- チューブ抜去



疾患イメージ



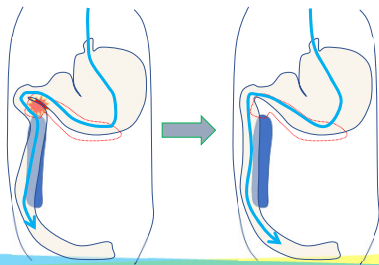
経腸チューブの難しいところ



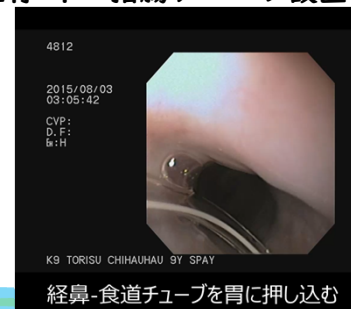チューブ抜去後

- 未消化物の嘔吐あり
- バリウム造影にて、バリウムは流れるが、胃からの排出が遅い
- 幽門部の拡張をかねて、内視鏡下経鼻-経胃-十二指腸チューブ設置を実施

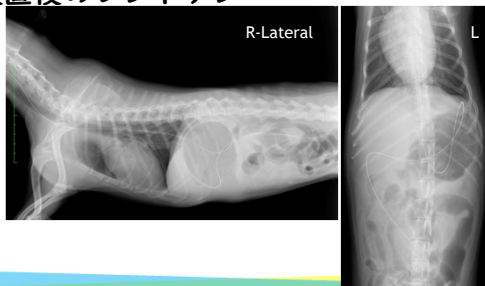
空腸チューブを抜去したら・・・



経鼻-経胃-十二指腸チューブ設置



設置後のレントゲン

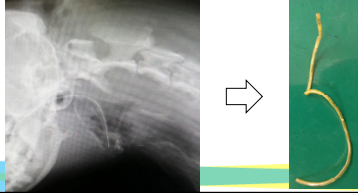


経鼻空腸チューブの設置

- 非侵襲的な空腸チューブ
- 経腸栄養剤の投与
 - 膵臓の刺激を最小限にできる
 - 消化酵素と反応させて投与
- 処方（膵炎が治まるまで）
 - 経腸栄養剤 + 消化酵素 + Vercure Bow.

経鼻-経胃-十二指腸チューブのその後

- チューブ除去時のトラブル
 - オーナーが抜こうとしたら、抜かず
 - 近医でX線検査



最後に

- 術後には、消化管運動が低下する
- 消化管運動が低下している理由を考えよう！
 - 制吐剤だけが、治療ではない
 - 消化管運動促進剤を投与しても動かなければ別の解決策を考える
- エコーやチューブフィーディングをうまく利用して解決策を練ろう！